

KẾT QUẢ GIẢI PHẪU BỆNH

Họ tên BN: **LÊ THỊ HẰNG**

Tuổi: **36**

Phái: **Nữ**

Mẫu thử: **SINH THIẾT DÂY THANH**

Ngày nhận mẫu: **10 / 4 / 2018**

Bác sĩ PT: **ThS. BS. PHẠM THỊ VÂN THANH**

Mã số GPB: **KA 308-18**

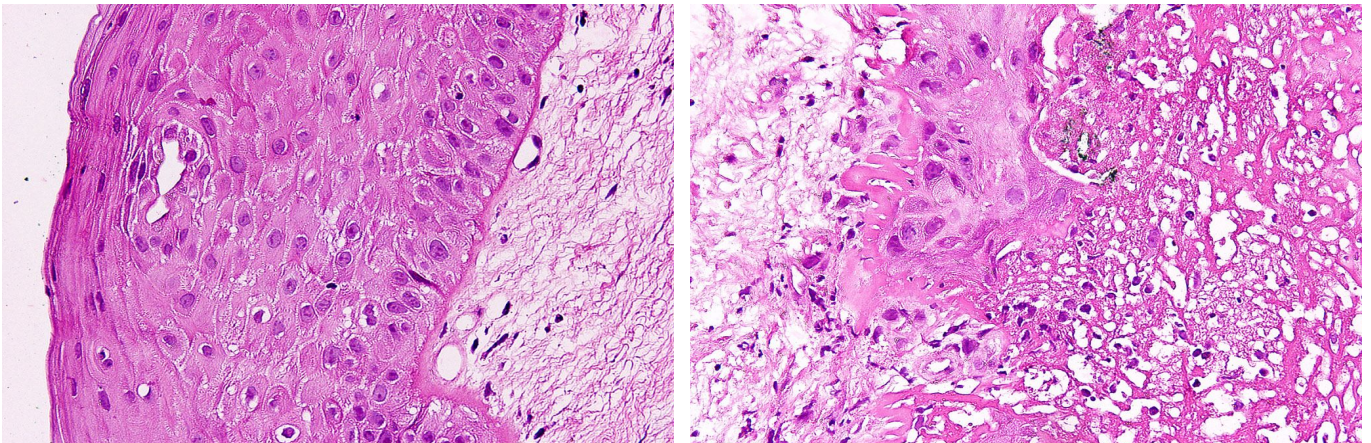
Chẩn đoán LS: **HẠT TO 1/3 GIỮA HAI DÂY THANH**

Đại thể:

Ba mô vụn màu trắng đục kích thước chung 0.4x0.3x0.15cm.
3(1) hết

Vi thể:

Các mảnh sinh thiết dây thanh có biểu mô gai tăng sinh nhẹ, mô đệm bên dưới thoái hóa sợi, bề mặt có vùng loét, thâm nhập tế bào viêm bán cấp tính.



Chẩn đoán GPB:

HẠT DÂY THANH LÀNH TÍNH, VIÊM LOÉT BÁN CẤP TÍNH.

Ngày 12 tháng 4 năm 2018

Bác sĩ Tế Bào - Giải Phẫu Bệnh



ThS.BS. ĐỖ ĐÌNH KHANH