

## **KẾT QUẢ GIẢI PHẪU BỆNH**

Họ tên BN: **LÊ THỊ KIỀU**

Tuổi: **44**

Phái: **Nữ**

Mẫu thử: **SINH THIẾT DÂY THANH**

Ngày nhận mẫu: **6 / 4 / 2018**

Bác sĩ PT: **ThS. BS. PHẠM THỊ VÂN THANH**

Mã số GPB: **KA 294-18**

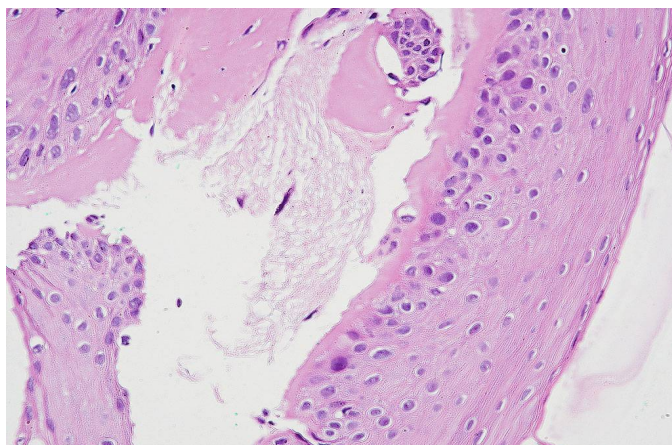
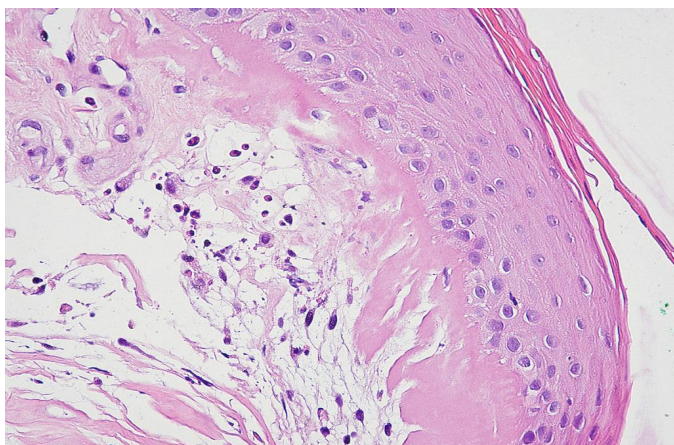
Chẩn đoán LS: **HẠT 1/3 GIỮA HAI DÂY THANH**

### **Đại thể:**

Một mô vụn màu trắng đục kích thước 0.15x0.1x0.1cm.  
1(1) hết

### **Vi thể:**

Mảnh sinh thiết dây thanh có biểu mô gai tăng sinh nhẹ, mô đệm bên dưới thoái hóa sợi, vùng nhỏ thoái hóa nang lành tính, kèm thâm nhập tế bào viêm cấp tính.



### **Chẩn đoán GPB:**

**HẠT DÂY THANH, THOÁI HÓA NANG LÀNH TÍNH**

Ngày 7 tháng 4 năm 2018

Bác sĩ Tế Bào - Giải Phẫu Bệnh



**ThS.BS. ĐỖ ĐÌNH KHANH**