

KẾT QUẢ GIẢI PHẪU BỆNH

Họ tên BN: **VÕ THỊ HỒNG TƯƠI**

Tuổi: **53**

Phái: **Nữ**

Mẫu thử: **SINH THIẾT DÂY THANH**

Ngày nhận mẫu: **27 / 3 / 2018**

Bác sĩ PT: **ThS. BS. PHẠM THỊ VÂN THANH**

Mã số GPB: **KA 264-18**

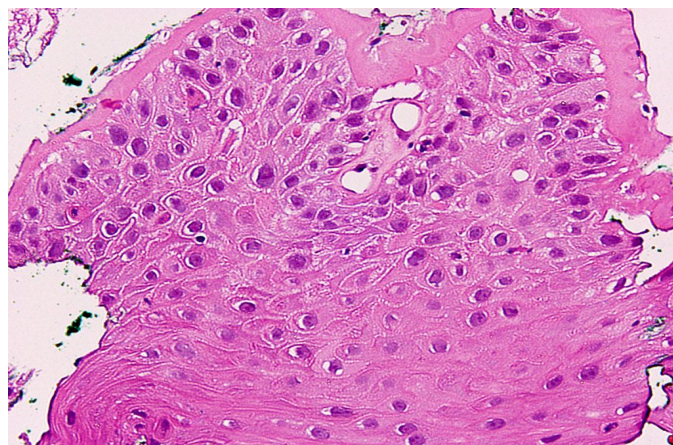
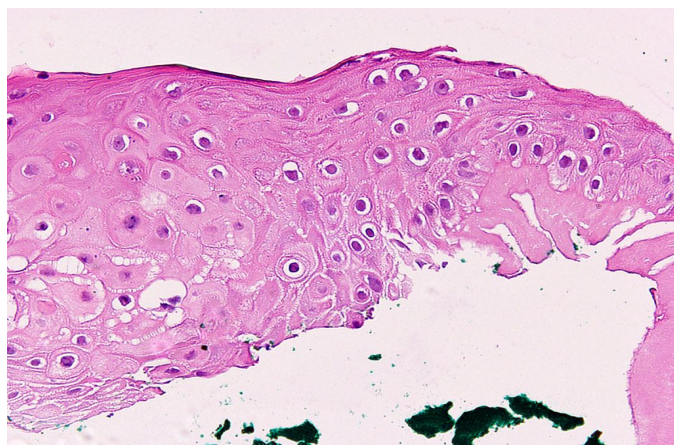
Chẩn đoán LS: **MÀNG DÀY NIÊM MẠC MÉP TRONG DÂY THANH (P)**

Đại thể:

Hai mô màu trắng đục kích thước chung 0.2x0.15x0.1cm.
2(1) hết

Vi thể:

Các mảnh sinh thiết dây thanh có biểu mô gai tăng sinh nhẹ, mô đệm bên dưới thoái hóa sợi.



Chẩn đoán GPB:

HẠT DÂY THANH LÀNH TÍNH.

Ngày 29 tháng 3 năm 2018

Bác sĩ Tế Bào - Giải Phẫu Bệnh

ThS.BS. ĐỖ ĐÌNH KHANH