

**KẾT QUẢ GIẢI PHẪU BỆNH**

Họ tên BN: **LÊ THỊ CÀM**

Tuổi: **46**

Phái: **Nữ**

Mẫu thử: **SINH THIẾT DÂY THANH**

Ngày nhận mẫu: **8 / 1 / 2018**

Bác sĩ PT: **ThS. BS. PHẠM THỊ VÂN THANH**

Mã số GPB: **KA 24-18**

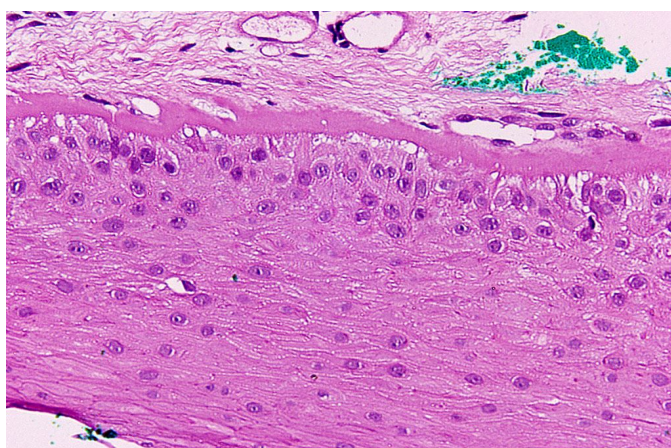
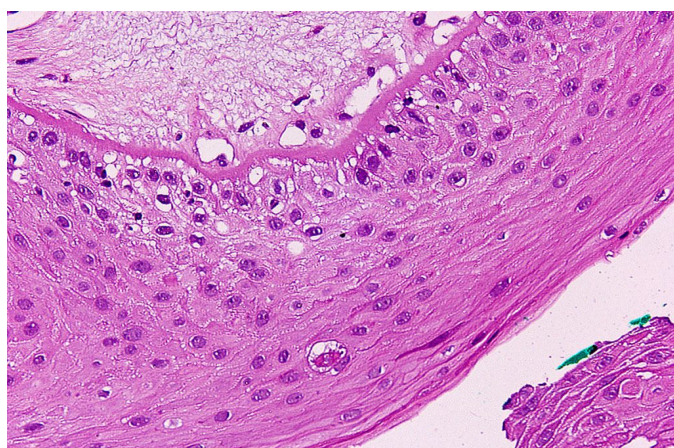
Chẩn đoán LS: **BÓC POLYP 1/3 GIỮA 2 DÂY THANH**

**Đại thể:**

Một mô màu trắng đục kích thước 0.15x0.1x0.1cm.  
2(1) hết

**Vi thể:**

Các mảnh sinh thiết dây thanh có biểu mô gai tăng sinh nhẹ, mô đệm bên dưới tăng sinh mạnh, thoái hóa sợi .



**Chẩn đoán GPB:**

**POLYP DÂY THANH LÀNH TÍNH**

Ngày 9 tháng 1 năm 2018

Bác sĩ Tế Bào - Giải Phẫu Bệnh



**ThS.BS. ĐỖ ĐÌNH KHANH**