

KẾT QUẢ GIẢI PHẪU BỆNH

Họ tên BN: **LÊ THỊ XUÂN**

Tuổi: **68**

Phái: **Nữ**

Mẫu thử: **SINH THIẾT DÂY THANH**

Ngày nhận mẫu: **7 / 2 / 2018**

Bác sĩ PT: **ThS. BS. PHẠM THỊ VÂN THANH**

Mã số GPB: **KA 128-18**

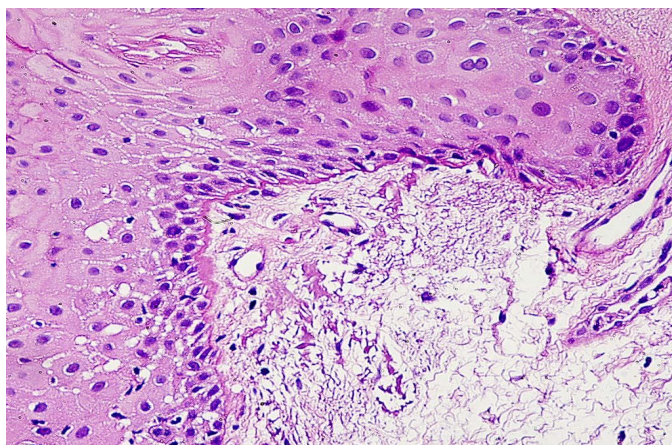
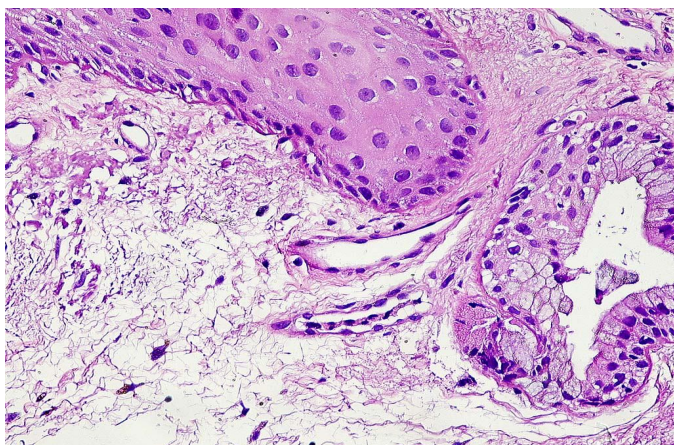
Chẩn đoán LS: **NANG 1/3 GIỮA HAI DÂY THANH/SẼO DÍNH MÉP TRƯỚC 2DT**

Đại thể:

Một mảnh mô trắng đục, đường kính 0.15cm.
1(1) hết.

Vi thể:

Các mảnh sinh thiết dây thanh có biểu mô gai tăng sinh nhẹ, mô đệm bên dưới thoái hóa sợi phù hợp hạt dây thanh. Vùng nhỏ thoái hóa nang lành tính



Chẩn đoán GPB:

HẠT DÂY THANH, THOÁI HÓA NANG LÀNH TÍNH

Ngày 8 tháng 2 năm 2018

Bác sĩ Tế Bào - Giải Phẫu Bệnh



ThS.BS. ĐỖ ĐÌNH KHANH