

KẾT QUẢ GIẢI PHẪU BỆNH

Họ tên BN: **NGUYỄN THÀNH ĐÔ**

Tuổi: **32**

Phái: **Nam**

Mẫu thử: **SINH THIẾT DÂY THANH**

Ngày nhận mẫu: **7 / 2 / 2018**

Bác sĩ PT: **ThS. BS. PHẠM THỊ VÂN THANH**

Mã số GPB: **KA 126-18**

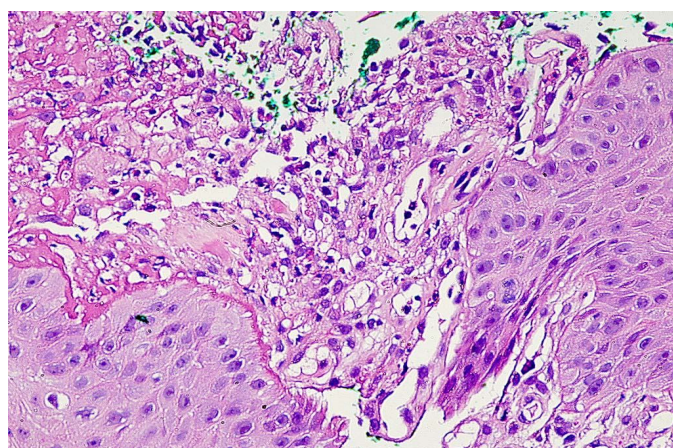
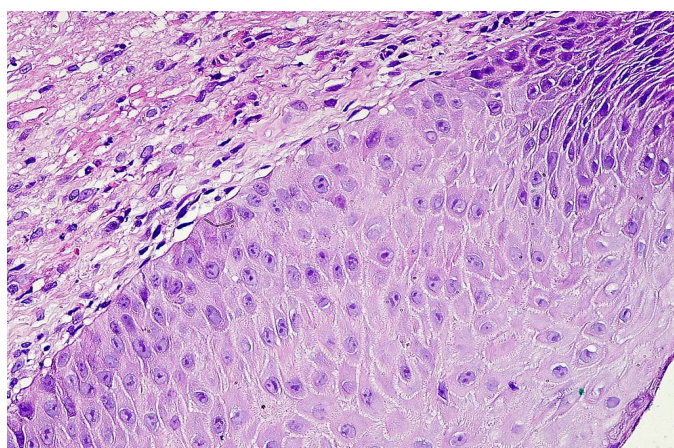
Chẩn đoán LS: **GIẢ MẠC DÂY THANH-THEO DÕI LAO**

Đại thể:

Ba mô màu trắng đục kích thước chung 0.4x0.3x0.15cm.
3(1) hết

Vi thể:

Mảnh vụn niêm mạc gai dây thanh với mô đệm thâm nhập nhiều bạch cầu đa nhân trung tính, kèm hoại tử, thoái hóa khu trú.



Chẩn đoán GPB:

MÔ DÂY THANH VIÊM CẤP TÍNH, HOẠI TỬ, THOÁI HÓA KHU TRÚ.

Ngày 8 tháng 2 năm 2018

Bác sĩ Tế Bào - Giải Phẫu Bệnh



ThS.BS. ĐỖ ĐÌNH KHANH