

KẾT QUẢ GIẢI PHẪU BỆNH

Họ tên BN: **PHẠM HÙNG MINH**

Tuổi: **40**

Phái: **Nam**

Mẫu thử: **SINH THIẾT DÂY THANH**

Ngày nhận mẫu: **7 / 2 / 2018**

Bác sĩ PT: **ThS. BS. PHẠM THỊ VÂN THANH**

Mã số GPB: **KA 124-18**

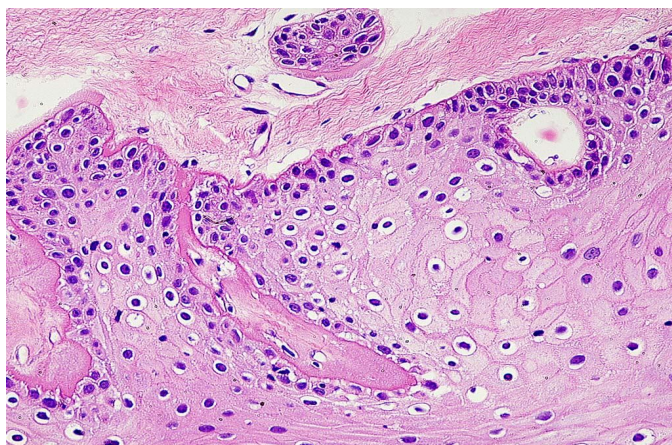
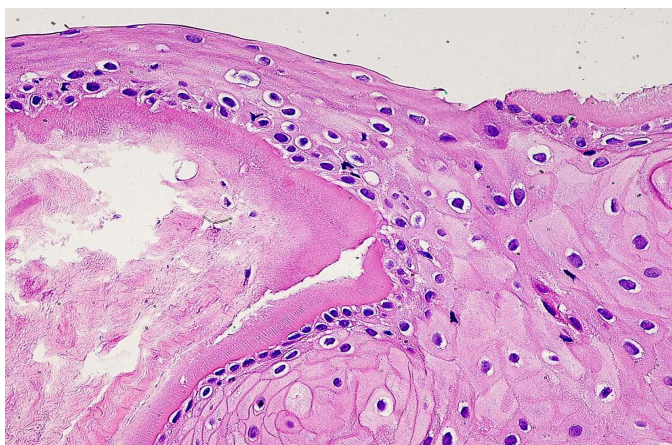
Chẩn đoán LS: **LỚP MỎNG MÉP TRONG DÂY THANH PHẢI**

Đại thể:

Hai mô vụn màu trắng đục kích thước chung 0.15x0.1x0.1cm.
2(1) hết

Vi thể:

Các mảnh sinh thiết dây thanh có biểu mô gai tăng sinh nhẹ, mô đệm bên dưới thoái hóa sợi.



Chẩn đoán GPB:

HẠT DÂY THANH LẠNH TÍNH.

Ngày 8 tháng 2 năm 2018

Bác sĩ Tế Bào - Giải Phẫu Bệnh



ThS.BS. ĐỖ ĐÌNH KHANH