

KẾT QUẢ GIẢI PHẪU BỆNH

Họ tên BN: THÁI HỒNG LOAN

Tuổi: 48

Phái: Nữ

Mẫu thử: SINH THIẾT DÂY THANH

Ngày nhận mẫu: 22 / 12 / 2017

Bác sĩ PT: ThS. BS. PHẠM THỊ VÂN THANH

Mã số GPB: **KA 1202-17**

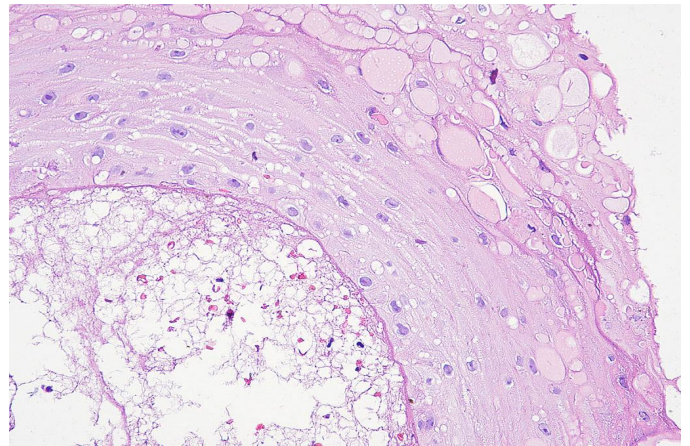
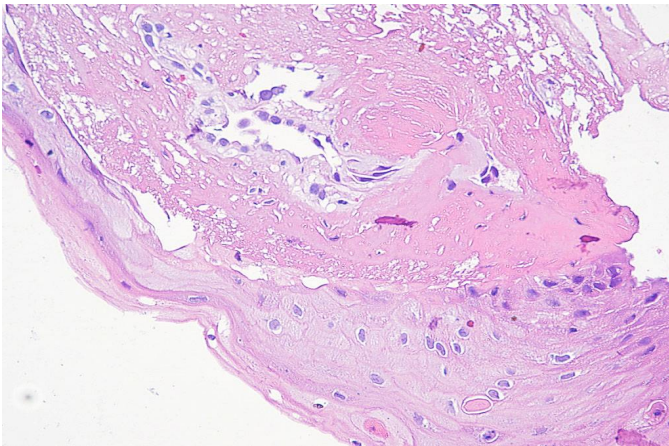
Chẩn đoán LS: HAI KHỐI CỨNG CHẮC 1/3 GIỮA HAI DÂY THANH

Đại thể:

Bốn mô màu trắng đục kích thước chung 0.2x0.2x0.1cm.
4(1) hết

Vi thể:

Các mảnh sinh thiết dây thanh có biểu mô gai tăng sinh nhẹ, mô đệm bên dưới thoái hóa sợi phù hợp hạt dây thanh. Sung huyết mô đệm mức độ vừa



Chẩn đoán GPB:

HẠT DÂY THANH VỚI SUNG HUYẾT MÔ ĐỆM LẠNH TÍNH

Ngày 24 tháng 12 năm 2017

Bác sĩ Tế Bào - Giải Phẫu Bệnh

ThS.BS. ĐỖ ĐÌNH KHANH