

KẾT QUẢ GIẢI PHẪU BỆNH

Họ tên BN: **NGUYỄN CÔNG LÂM**

Tuổi: **46**

Phái: **Nam**

Mẫu thử: **SINH THIẾT DÂY THANH TRÁI**

Ngày nhận mẫu: **22 / 12 / 2017**

Bác sĩ PT: **ThS. BS. PHẠM THỊ VÂN THANH**

Mã số GPB: **KA 1201-17**

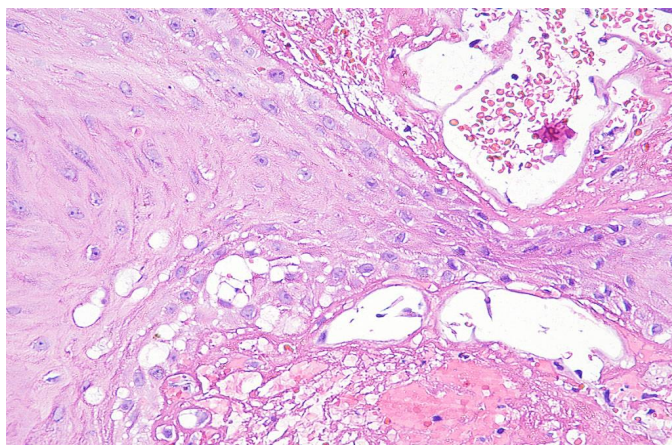
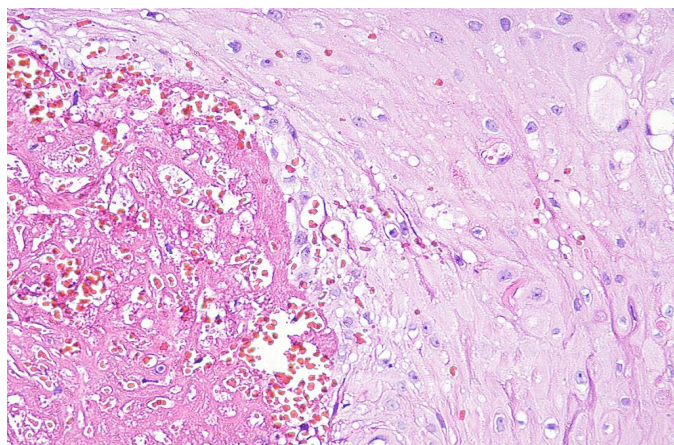
Chẩn đoán LS: **POLYP 1/3 GIỮA DÂY THANH TRÁI**

Đại thể:

Một mô màu nâu kích thước 0.2x0.1x0.1cm.
1(1) hết

Vi thể:

Các mảnh sinh thiết dây thanh có biểu mô gai tăng sinh nhẹ, mô đệm bên dưới thoái hóa sợi phù hợp hạt dây thanh. Sung huyết mô đệm mức độ vừa



Chẩn đoán GPB:

HẠT DÂY THANH VỚI SUNG HUYẾT MÔ ĐỆM LẠNH TÍNH

Ngày 24 tháng 12 năm 2017

Bác sĩ Tế Bào - Giải Phẫu Bệnh



ThS.BS. ĐỖ ĐÌNH KHANH