

**KẾT QUẢ GIẢI PHẪU BỆNH**

Họ tên BN: **TỔNG THIÊN CHIẾN**

Tuổi: **50**

Phái: **Nam**

Mẫu thử: **SINH THIẾT DÂY THANH TRÁI**

Ngày nhận mẫu: **22 / 12 / 2017**

Bác sĩ PT: **ThS. BS. PHẠM THỊ VÂN THANH**

Mã số GPB: **KA 1200-17**

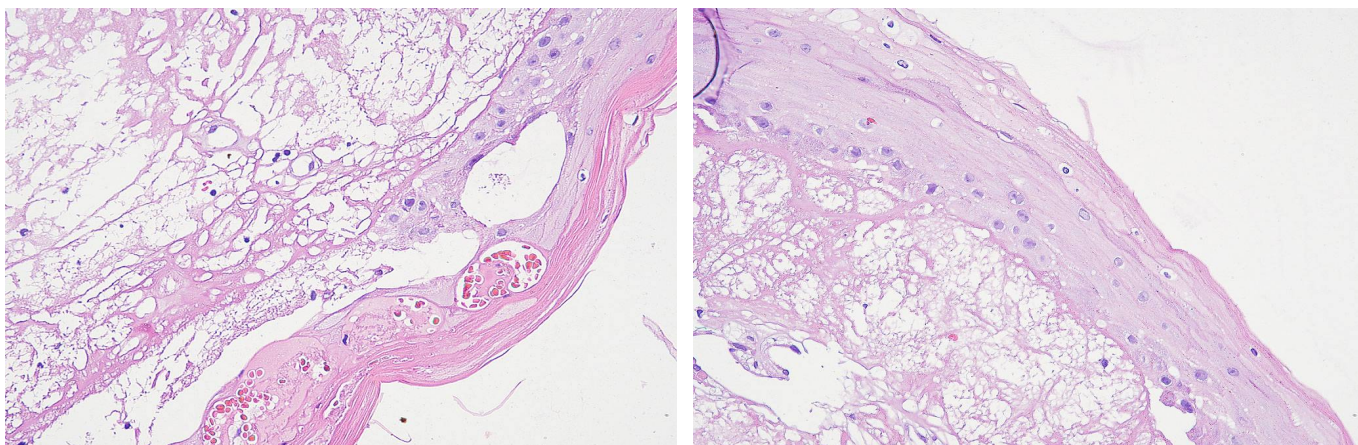
Chẩn đoán LS: **HAI NỐT SÙI TRÊN DÂY THANH TRÁI**

**Đại thể:**

Bốn mô vụn màu nâu kích thước chung 0.2x0.2x0.1cm.  
4(1) hết

**Vi thể:**

Các mảnh sinh thiết dây thanh có biểu mô gai tăng sinh nhẹ, mô đệm bên dưới thoái hóa sợi phù hợp hạt dây thanh. Sung huyết mô đệm mức độ vừa



**Chẩn đoán GPB:**

**HẠT DÂY THANH VỚI SUNG HUYẾT MÔ ĐỆM LÀNH TÍNH**

Ngày 24 tháng 12 năm 2017

Bác sĩ Tế Bào - Giải Phẫu Bệnh

**ThS.BS. ĐỖ ĐÌNH KHANH**