

KẾT QUẢ GIẢI PHẪU BỆNH

Họ tên BN: NGHIÊM THỊ UYÊN

Tuổi: 48

Phái: Nữ

Mẫu thử: SINH THIẾT DÂY THANH

Ngày nhận mẫu: 5 / 2 / 2018

Bác sĩ PT: ThS. BS. PHẠM THỊ VÂN THANH

Mã số GPB: KA 119-18

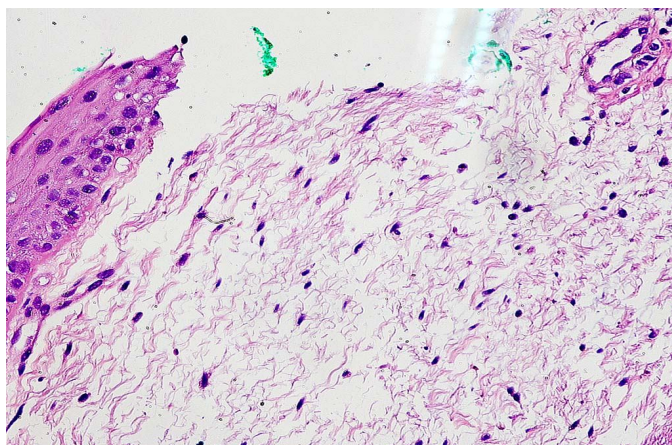
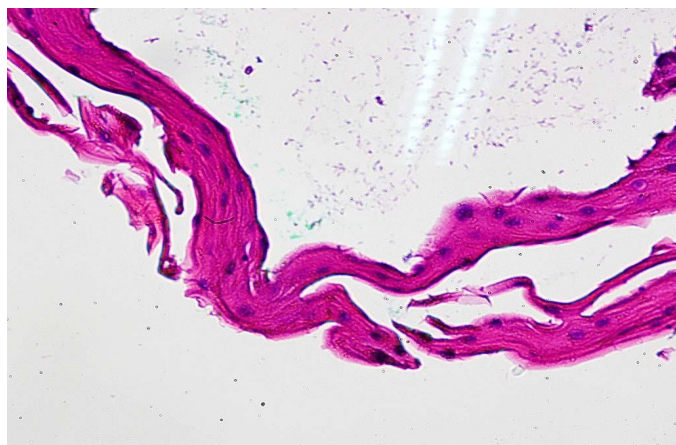
Chẩn đoán LS: BÓC NANG 1/3 GIỮA DÂY THANH TRÁI

Đại thể:

Một mô màu trắng đục đường kính 0.15cm.
1(1) hết

Vi thể:

Các mảnh sinh thiết dây thanh có biểu mô gai tăng sinh nhẹ, mô đệm bên dưới thoái hóa sợi phù hợp hạt dây thanh. Vùng nhỏ thoái hóa nang lành tính



Chẩn đoán GPB:

HẠT DÂY THANH, THOÁI HÓA NANG LÀNH TÍNH

Ngày 6 tháng 2 năm 2018

Bác sĩ Tế Bào - Giải Phẫu Bệnh



ThS.BS. ĐỖ ĐÌNH KHANH