

KẾT QUẢ GIẢI PHẪU BỆNH

Họ tên BN: **TRẦN VĂN THÌN**

Tuổi: **42**

Phái: **Nam**

Mẫu thử: **SINH THIẾT DÂY THANH**

Ngày nhận mẫu: **5 / 2 / 2018**

Bác sĩ PT: **ThS. BS. PHẠM THỊ VÂN THANH**

Mã số GPB: **KA 118-18**

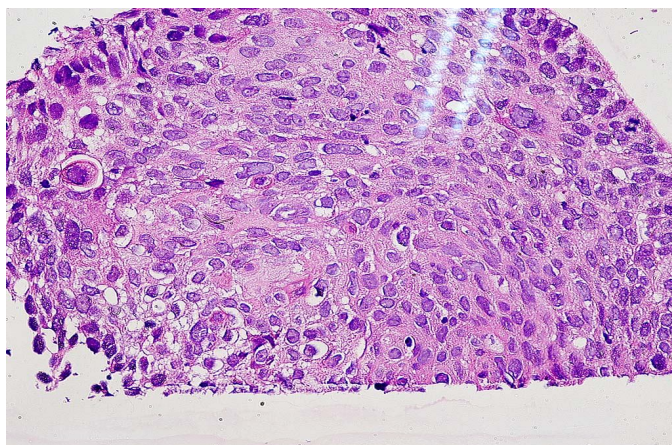
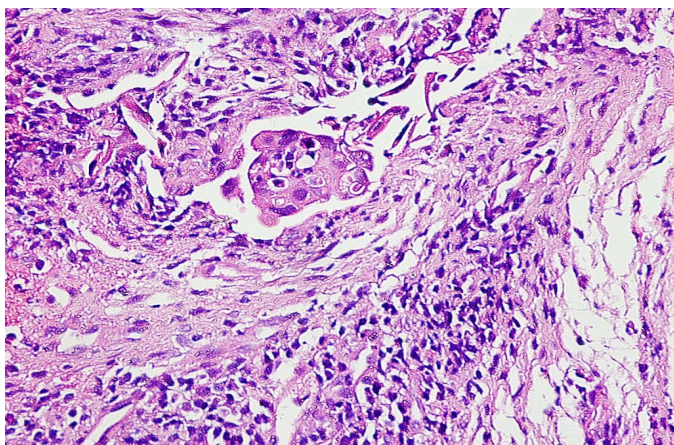
Chẩn đoán LS: **SÙI NIÊM MẠC DÂY THANH PHẢI VÀ THANH MÔN NGHI K**

Đại thể:

Vài mô màu trắng đục kích thước chung 0.7x0.6x0.2cm.
m(1) hết

Vi thể:

Các mảnh niêm mạc gai dây thanh tăng sinh nhiều nhú gai với hiện diện nhiều tế bào nhân to, tăng sắc, các tế bào còn cầu liên bào rõ, có vùng nhỏ biểu hiện xâm lấn.



Chẩn đoán GPB:

PHÙ HỢP CARCINÔM TẾ BÀO GAI BIỆT HÓA TRUNG BÌNH, VI XÂM LẤN.

Ngày 6 tháng 2 năm 2018

Bác sĩ Tế Bào - Giải Phẫu Bệnh



ThS.BS. ĐỖ ĐÌNH KHANH